

Lek. Dagmara Filipecka-Tyczka  
*Zakład Zdrowia Prokreacyjnego*  
*Centrum Medyczne Kształcenia Podyplomowego*

Lek. Katarzyna Muzyka-Placzyńska  
*Zakład Zdrowia Prokreacyjnego*  
*Centrum Medyczne Kształcenia Podyplomowego*

Lek. Jan Modzelewski  
*Zakład Zdrowia Prokreacyjnego*  
*Centrum Medyczne Kształcenia Podyplomowego*

Dr n. med. Anna Kajdy  
*Zakład Zdrowia Prokreacyjnego*  
*Centrum Medyczne Kształcenia Podyplomowego*

Dr hab. n. med. Michał Rabijewski, prof. CMKP  
*Zakład Zdrowia prokreacyjnego*  
*Centrum Medyczne Kształcenia Podyplomowego*

## Ciąża heterotopowa

### Heterotopic pregnancy

<https://doi.org/10.34766/fetr.v3i39.120>

#### **Abstrakt:**

Ciąża heterotopowa (ang. heterotopic pregnancy, HP) to rzadkie schorzenie, w którym doszło do implantacji co najmniej dwóch jaj płodowych jednocześnie w różnych miejscach w organizmie kobiety. Naturalne występowanie HP wynosi 1:30 000, jednak metody rozrodu wspomaganego zwiększają częstość tej patologii do 1:125. HP pozostaje stanem zagrażającym życiu, opisanym głównie w pierwszym i na przełomie pierwszego i drugiego trymestru ciąży. Autorzy przeprowadzili przegląd piśmiennictwa w celu oceny najnowszych czynników ryzyka, sposobów rozpoznawania i leczenia ciąży heterotopowej.

**Słowa kluczowe:** Ciąża heterotopowa, ciąża pozamaciczna, metody rozrodu wspomaganego, ostry brzuch w ciąży

#### **Abstract:**

Heterotopic pregnancy (HP) is a rare condition in which at least two ova have been implanted simultaneously at various locations. The natural occurrence of HP is 1:30 000 pregnancies. However, assisted reproduction methods increase the frequency of this pathology to 1: 125. HP remains a life-threatening condition, mainly described in the first and at the beginning of the second trimester of pregnancy. The authors reviewed the literature to assess the latest knowledge regarding risk factors, diagnosing and management of heterotopic pregnancy.

**Key words:** Heterotopic pregnancy, ectopic pregnancy, assisted reproductive technology, acute abdomen in pregnancy

### **Wprowadzenie**

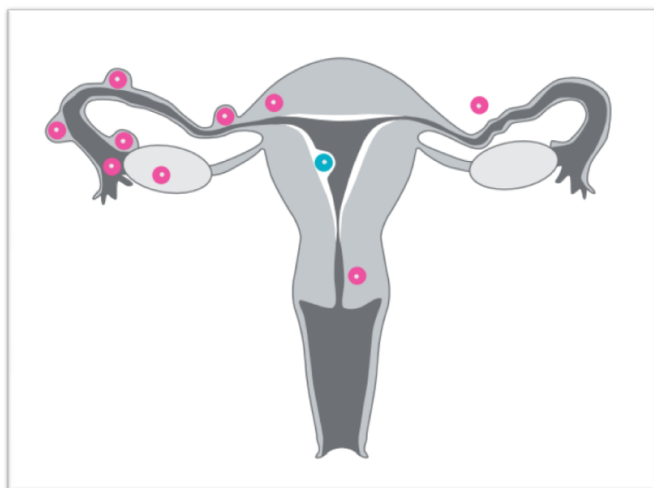
Ciąża heterotopowa (ang. *heterotopic pregnancy*, HP) to rzadkie schorzenie, w którym doszło do implantacji co najmniej dwóch jaj płodowych w jednym czasie, w różnych miejscach w miednicy mniejszej lub jamie brzusznej kobiety. Jedna z ciąż może

być prawidłowo umiejscowiona w jamie macicy, a druga poza nią. Mogą też wszystkie wszystkie ciąży być nieprawidłowo zlokalizowane. Występowanie HP w ciążach powstałych w sposób naturalny wynosi 1:30000, jednak stosowanie metod rozrodu wspomaganego zwiększa częstość występowania tego schorzenia do 1:125 (Tal, Haddad, Gordon, & Timor-Tritsch, 1996). Najczęściej do rozpoznania HP dochodzi pod koniec pierwszego i na początku drugiego trymestru ciąży w przebiegu wystąpienia objawów ostrego brzucha, co wymaga interwencji chirurgicznej.

Dokonano przeglądu piśmiennictwa wykorzystując bazę PubMed, używając słów kluczowych według Medical Subject Headings: heterotopic pregnancy, assisted reproductive technology, ectopic pregnancy z zakresu czasu od początku 2004 do aktualnego czasu, 2019 roku. Do przeglądu zakwalifikowano 122 prace spełniające powyższe kryteria. Najważniejsze z nich opisano w poniższej publikacji.

### 1. Definicja

Ciąża heterotopowa oznacza współwystępowanie w organizmie kobiety kilku ciąż o różnej lokalizacji. Najczęściej ciąży zlokalizowanej w jamie macicy, towarzyszy drugie jajo płodowe w jajowodzie, może być też ciąża śródścienna, w szyjce macicy, bliźnie po cięciu cesarskim, międzywiązadłowa (rys. 1).



Rys. 1 Ciąża heterotopowa: niebieski – ciąża o prawidłowej lokalizacji w jamie macicy, której towarzyszy ciąża ektopowa – różowy. Ilustrację wykonała Kinga Salwińska

Opisywano przypadki ciąży heterotopowej (HP) w jajniku, czy w śledzionie (Kitade et al., 2005). Zdarzają się ciąży heterotopowe wyłącznie pozamaciczne. Zwykle dochodzi do implantacji dwóch jaj płodowych, jednak największa opisana liczba współwystępujących ciąż wynosiła sześć (Bettocchi i in., 2004).

## 2. Epidemiologia i etiologia

Częstość występowania ciąży heterotopowej wynosi 1:30000 w ciążach uzyskiwanych drogą naturalną wzrasta aż do 1:125 w ciążach powstałych w wyniku zastosowania metod rozrodu wspomaganego (ART., ang. *assisted reproductive technology*, czyli stymulacja owulacji, inseminacja, transfer zarodków) (Perkins, Boulet, Kissin, & Jamieson, 2015). Ryzyko wystąpienia HP wynika z zastosowania procedur technologicznych w planowaniu potomstwa czyli podania dwóch lub większej liczby zarodków, bądź po transferze jednego zarodka w cyklu, w którym pacjentka współżyła bez stosowania środków antykoncepcyjnych w dniu podania gonadotropiny kosmówkowej (Gergolet i in., 2015).

Dodatkowymi czynnikami ryzyka HP są: uszkodzenie jajowodów podczas operacji, z powodu ciąży pozamacicznej lub endometriozy, przebycie stanu zapalnego miednicy mniejszej oraz wystąpienie czynników ryzyka ciąży pozamacicznej takich jak wcześniejsza ciąża pozamaciczna, operacja jajowodu w wywiadach, inna patologia jajowodu, wewnątrzmaciczne narażenie na dietylostilbestrol (DES), stosowanie wkładki wewnątrzmacicznej, niepłodność, zapalenie szyjki macicy lub miednicy mniejszej w wywiadach, w przebiegu chorób przenoszonych drogą płciową, wielu partnerów seksualnych, palenie tytoniu, przebyta operacja miednicy mniejszej lub jamy brzusznej, wczesny wiek inicjacji seksualnej (<18 r.ż.) (tabela 1 i 2). (Farnaghi & Kothari, 2013).

Tabela 1. Czynniki ryzyka wystąpienia ciąży heterotopowej

<b>Czynnik ryzyka</b>	<b>Występowanie</b>
Techniki rozrodu wspomaganego (ART.)	1/100 do 1/3900
Uszkodzenie jajowodów: operacje lub endometrioza	6-krotnie lub więcej
Farmakologiczna indukcja owulacji	33/10000
Ciąża ectopowa	-
Stan zapalny miednicy mniejszej	-
Wcześniejsza ciąża pozamaciczna	-

Opracowano na podstawie danych z Farnaghi, S., Kothari, A., 2013. Heterotopic pregnancy: a report of two cases. Australas. J. Ultrasound Med. 16, 30-36.

Tabela 2. Czynniki ryzyka ciąży pozamacicznej

Czynnik ryzyka	Iloraz szans
Wcześniejsza ciąża pozamaciczna	9,3–47
Operacja jajowodu w wywiadach	6,0–11,5
Wycięcie jajowodu	3,0–139
Patologia jajowodu	3,5–25
Wewnątrzmaciczne narażenie na DES	2,4–13
Stosowanie wkładki wewnątrzmacicznej	1,1–45
Niepłodność	1,1–28
Zapalenie szyjki macicy (rzeżączka, chlamydia)	2,8–3,7
Stan zapalny miednicy mniejszej w wywiadach	2,1–3,0
Wielu partnerów seksualnych	1,4–4,8
Palenie tytoniu	2,3–3,9
Przebyta operacja miednicy mniejszej lub jamy brzusznej	0,93–3,8
Irygacja pochwy	1,1–3,1

Opracowano na podstawie danych z Farnaghi, S., Kothari, A., 2013. Heterotopic pregnancy: a report of two cases. Australas. J. Ultrasound Med. 16, 30–36.

### 3. Objawy

Objawy ciąży heterotopowej są podobne jak w ciąży pozamacicznej, czyli ból w podbrzuszu i/lub krwawienie z dróg rodnych, krwawienie do jamy otrzewnej, wstrząs krwotoczny u pacjentki z zatrzymaniem miesiączki i dodatnim testem ciążowym. Utrudnieniem w postawieniu prawidłowego rozpoznania jest stwierdzenie ciąży w jamie macicy. Nie rzadko zdarza się, że lekarz po stwierdzeniu ciąży o prawidłowej lokalizacji, nie szuka ciąży ektopowej, co odwleka rozpoznanie aż do wystąpienia objawów ostrego brzucha. Do rozpoznania ultrasonograficznego zdecydowanie częściej dochodzi u pacjentek poddawanych procedurze ART, ponieważ w tych przypadkach lekarze zdecydowanie częściej świadomie poszukują patologicznej masy w przydatkach towarzyszącej prawidłowej ciąży wewnątrzmacicznej.

#### 4. Rozpoznanie i postępowanie w przypadku ciąży heterotopowej<sup>1</sup>

Do rozpoznania ciąży heterotopowej najczęściej dochodzi na przełomie pierwszego i drugiego trymestru ciąży. Opisywane w piśmiennictwie przypadki rozpoznawano od 4 do 37 tygodnia ciąży (Han i in., 2007; Wu, Zhang, Xu, & Huang, 2018). Najczęściej do postawienia prawidłowej diagnozy dochodzi podczas laparoskopii lub laparotomii wykonywanej z powodu objawów ostrego brzucha (74%), zdecydowanie rzadziej w czasie badania ultrasonograficznego z zastosowaniem kolorowego Dopplera (26%) (Barrenetxea i in., 2007).

W przypadku podejrzenia lub stwierdzenia krwawienia do jamy otrzewnej postępowaniem najczęściej stosowanym jest leczenie operacyjne. Lekarze bardziej preferują wykonanie laparoskopii niż laparotomii („*Diagnosis and Management of Ectopic Pregnancy*”, 2016). Natomiast w przypadku wstrząsu hipowolemicznego lub przeciwskażeń do wytworzenia odmy otrzewnowej powinna być wykonana laparotomia. Otyłość i zrosty wewnątrzotrzewnowe są względnymi przeciwwskazaniem do laparoskopii.

W przypadku ciąż jajowodowych najczęściej wykonywana jest salpingektomia, czyli wycięcie jajowodu, rzadziej salpingotomia (nacięcie jajowodu). Postępowanie uzależnione jest od stanu jajowodów i wywiadu ginekologicznego. u kobiet, u których w przeszłości występowały czynniki zmniejszające płodność takie jak: wcześniejsza ciąża pozamaciczna, uszkodzenie kontrlateralnego jajowodu, wcześniejsza operacja brzuszna, przebycie stanu zapalnego miednicy mniejszej, zalecana jest salpingotomia. („*Diagnosis and Management of Ectopic Pregnancy*”, 2016) w przypadkach ciąż śródściennych niektórzy badacze wykonywali nacięcie rogu macicy. w nielicznych opisanych przypadkach konieczna była histerektomia z powodu niedającego się ustabilizować krwawienia do jamy brzusznej.

W sytuacjach nie zagrażających życiu i zdrowiu pacjentki, istnieje możliwość leczenia zachowawczego – począwszy od postępowania wyczekującego z samoistnym obumarciem ciąży ekotopowej, po leczenie farmakologiczne miejscowe lub ogólne. Opisano dwa przypadki rozpoznania ciąży ekotopowej podczas planowego cięcia cesarskiego w 37 tyg. ciąży u kobiet, u których nie występują objawy (Han i in., 2007).

Inni badacze opisują zastosowanie w przypadku ciąży heterotopowej podania stężonego roztworu KCl, NaCl, glukozy lub metotreksatu pod kontrolą ultrasonograficzną (Yu, Xu, Xie, Huang, & Li, 2014). Zwykle stosowano pojedynczą substancję, jednak niektórzy badacze łączyli również te preparaty (Wu et al., 2018). Takie postępowanie miało na celu

---

<sup>1</sup> Z moralnego punktu widzenia - w przypadku ciąży heterotopowej - stosowana jest tzw. zasada podwójnego skutku (Katechizm Kościoła Katolickiego). Zgodnie z tą zasadą śmierć istoty ludzkiej, będąca następstwem działania medycznego, z moralnego punktu widzenia jest działaniem dopuszczalnym w sytuacji braku możliwości jej rozwoju i przy zagrożeniu życia matki. Śmierć ta nie jest działaniem zamierzonym samym w sobie, ale tzw. drugim skutkiem, służącym ratowaniu życia matki (przypis redakcji).

zminimalizowanie ogólnoustrojowych objawów ubocznych u pacjentki, jednocześnie zwiększało szanse na utrzymanie ciąży prawidłowo zlokalizowanej, co ma szczególne znaczenie dla pacjentek po wieloletnim leczeniu niepłodności.

W opracowaniu Barrenetxea i wsp. (2007), w wyniku zastosowania powyższych procedur w ciąży heterotopowej 63% ciąż wewnątrzmacicznych zostało zakończonych porodem o czasie, 6% porodem przedwczesnym, a w 31% przypadków, doszło do poronienia. Krwotok do jamy otrzewnej nie stanowił czynnika ryzyka straty ciąży wewnątrzmacicznej. Warto jednak zwrócić uwagę na fakt, że opisano jeden przypadek uszkodzenia tkanki mózgowej u płodu z wtórnym wodogłowiem w wyniku niedotlenienia spowodowanego wstrząsem hipowolemicznym w przebiegu pęknięcia ciąży heterotopowej u matki (por. także: Ezzati, Shamshirsaz, & Haeri, 2015). Część pacjentek opisana w publikacjach była leczona ogólnoustrojowo metotreksatem zgodnie z przewidywanymi standardami leczenia ciąży ektopowej („ACOG Practice Bulletin No. 193”, 2018; „*Diagnosis and Management of Ectopic Pregnancy*”, 2016).

### Podsumowanie

Ciąża heterotopowa w dobie rozwoju technik wspomaganego rozrodu jest coraz częściej występującą patologią wczesnej ciąży. Dlatego w każdym przypadku ostrego bólu jamy brzusznej u pacjentek ciężarnych, zwłaszcza z podejrzeniem krwawienia do jamy otrzewnej, należy podejrzewać ciążę heterotopową.

### Bibliografia:

- ACOG Practice Bulletin No. 193: Tubal Ectopic Pregnancy. (2018). *Obstetrics & Gynecology*, 131 (3), e91–e103. <https://doi.org/10.1097/AOG.0000000000002560>
- Barrenetxea, G., Barinaga-Rementería, L., Lopez de Larruzea, A., Agirregoikoa, J.A., Mandiola, M., & Carbonero, K. (2007). Heterotopic pregnancy: Two cases and a comparative review. *Fertility and Sterility*, 87 (2), 417.e9–417.e15. <https://doi.org/10.1016/j.fertnstert.2006.05.085>
- Bettocchi, S., Nappi, L., Ceci, O., Vimercati, A., Selvaggi, L., Cormio, G., & Vicino, M. (2004). Simultaneous bilateral tubal pregnancies and intrauterine pregnancy with five fetuses. *The Journal of the American Association of Gynecologic Laparoscopists*, 11 (2), 195–196.
- Diagnosis and Management of Ectopic Pregnancy: Green-top Guideline No. 21. (2016). *BJOG: An International Journal of Obstetrics & Gynaecology*, 123 (13), e15–e55. <https://doi.org/10.1111/1471-0528.14189>
- Ezzati, M., Shamshirsaz, A. A., & Haeri, S. (2015). Undiagnosed heterotopic pregnancy, maternal hemorrhagic shock, and ischemic stroke in the intrauterine fetus: Ischemic

- stroke in surviving fetus of a heterotopic pregnancy. *Prenatal Diagnosis*, 35 (9), 926–927. <https://doi.org/10.1002/pd.4633>
- Farnaghi, S., & Kothari, A. (2013). Heterotopic pregnancy: a report of two cases. *Australasian Journal of Ultrasound in Medicine*, 16 (1), 30–36. <https://doi.org/10.1002/j.2205-0140.2013.tb00095.x>
- Gergolet, M., Klanjšček, J., Steblovnik, L., Teran, N., Bizjak, N., Di Bon, N., Vrtačnik-Bokal, E. (2015). a case of avoidable heterotopic pregnancy after single embryo transfer. *Reproductive BioMedicine Online*, 30 (6), 622–624. <https://doi.org/10.1016/j.rbmo.2015.02.003>
- Han, S.H., Jee, B.C., Suh, C.S., Kim, S.H., Choi, Y.M., Kim, J. G., & Moon, S.Y. (2007). Clinical Outcomes of Tubal Heterotopic Pregnancy: Assisted vs. Spontaneous Conceptions. *Gynecologic and Obstetric Investigation*, 64 (1), 49–54. <https://doi.org/10.1159/000099014>
- Kitade, M., Takeuchi, H., Kikuchi, I., Shimanuki, H., Kumakiri, J., & Kinoshita, K. (2005). a case of simultaneous tubal-splenic pregnancy after assisted reproductive technology. *Fertility and Sterility*, 83 (4), 1042.e19-1042.e21. <https://doi.org/10.1016/j.fertnstert.2004.10.047>
- Perkins, K. M., Boulet, S. L., Kissin, D. M., & Jamieson, D. J. (2015). Risk of Ectopic Pregnancy Associated With Assisted Reproductive Technology in the United States, 2001–2011: *Obstetrics & Gynecology*, 125 (1), 70–78. <https://doi.org/10.1097/AOG.0000000000000584>
- Tal, J., Haddad, S., Gordon, N., & Timor-Tritsch, I. (1996). Heterotopic pregnancy after ovulation induction and assisted reproductive technologies: a literature review from 1971 to 1993. *Fertility and Sterility*, 66 (1), 1–12. [https://doi.org/10.1016/s0015-0282\(16\)58378-2](https://doi.org/10.1016/s0015-0282(16)58378-2)
- Wu, Z., Zhang, X., Xu, P., & Huang, X. (2018). Clinical analysis of 50 patients with heterotopic pregnancy after ovulation induction or embryo transfer. *European Journal of Medical Research*, 23 (1). <https://doi.org/10.1186/s40001-018-0316-y>
- Yu, Y., Xu, W., Xie, Z., Huang, Q., & Li, S. (2014). Management and outcome of 25 heterotopic pregnancies in Zhejiang, China. *European Journal of Obstetrics & Gynecology and Reproductive Biology*, 180, 157–161. <https://doi.org/10.1016/j.ejogrb.2014.04.046>